



## Stellungnahme

der Deutschen Ophthalmologischen Gesellschaft,  
der Retinologischen Gesellschaft und  
des Berufsverbandes der Augenärzte Deutschlands

in Kooperation mit der

Deutschen Gesellschaft für Kinderschutz in der Medizin

zur augenärztlichen Untersuchung bei Verdacht auf ein  
Schütteltrauma-Syndrom (STS)

Stand: Juni 2023

## Kernaussagen

### 1. Umgang mit der Verdachtsdiagnose Kindesmisshandlung

Die Äußerung der Verdachtsdiagnose „Kindesmisshandlung“, speziell des nicht-akzidentellen Schädel-Hirn-Traumas bei Kindern, im gängigen Sprachgebrauch auch unter dem Begriff „Schütteltrauma-Syndrom“ (STS) bekannt, hat für alle Beteiligten erhebliche Auswirkungen. Der Augenarzt sollte daher eine Befundmitteilung nur gegenüber der behandlungsführenden Abteilung, meist der Pädiatrie abgeben. Der singuläre Befund „retinale Blutungen“ ist nicht beweisend für ein STS und kann nur interdisziplinär und gemeinsam mit den betreuenden Kinderärzten eingeordnet und medizinisch interpretiert werden. Letztlich soll die Diagnose eines STS interdisziplinär und möglichst durch eine Kinderschutzgruppe nach Zusammenführen sämtlicher klinischer, radiologischer und ophthalmologischer Befunde sowie anamnestischer und sozialer Informationen erfolgen. Erst aus der Zusammenschau dieser Befunde und nach Ausschluss der Differenzialdiagnosen leitet sich die medizinische Berechtigung ab, die Verdachtsdiagnose „Kindesmisshandlung“ gegenüber den Eltern, dem Jugendamt oder den Strafverfolgungsbehörden auszusprechen.

### 2. Augenärztliche Untersuchung

Die augenärztliche Untersuchung bei V. a. STS soll möglichst zeitnah (wenn möglich innerhalb von 24 Stunden nach Erstvorstellung) durchgeführt werden. Um eine Gesamtbeurteilung des Augenhintergrundes zu ermöglichen, soll die indirekte funduskopische Netzhautuntersuchung in medikamentöser Mydriasis erfolgen, sofern keine pädiatrischen und/oder ophthalmologischen Gründe dagegensprechen. Aufgrund der möglichen juristischen Konsequenzen soll ein auffälliger Befund immer augenfachärztlich bestätigt werden. Jenseits der Neugeborenenperiode besteht eine hochgradige Assoziation zwischen typischerweise sehr ausgedehnten und zahlreichen Blutungen in verschiedenen Schichten der Netzhaut und einem STS. Das Ausmaß der Netzhautblutungen korreliert mit der Schwere der Hirnverletzungen. Zahlreiche Differenzialdiagnosen sollen pädiatrisch und durch die genaue augenärztliche Beschreibung und Interpretation der Befunde abgegrenzt werden.

### 3. Dokumentation

Es soll eine schriftliche Dokumentation der augenärztlichen Befunde erfolgen. Hierzu kann eine Fundusskizze oder das im Anhang dargestellte Formular verwendet werden (**Abb. 1**). Eine möglichst detaillierte Beschreibung der Netzhautblutungen (Anzahl, Größe, Lokalisation, Verteilungsmuster etc.) ist empfehlenswert. Falls möglich, ist eine Fotodokumentation mittels Funduskamera empfehlenswert.

### 4. Nachkontrollen

Eine augenärztliche Nachuntersuchung mit erneuter Funduskopie in medikamentöser Mydriasis sollte bei auffälligem Erstbefund nach ca. einer Woche erfolgen. Die Nachkontrolle dient der Verlaufsbeurteilung und der Dokumentation möglicher neu aufgetretener Netzhautblutungen und Veränderungen am hinteren Augenabschnitt, die Hinweis auf eine

andere Genese als ein STS können. Weitere Kontrollen sind abhängig von der Ausprägung des Primärbefundes.

## 5. Augenärztliches Management

In den meisten Fällen tritt eine spontane Regression der Blutungen ein. Eine Indikation zur operativen Versorgung (z. B. Vitrektomie) ergibt sich aufgrund der besonderen anatomischen Verhältnisse im Kindesalter mit anliegendem Glaskörper nur in sehr wenigen Ausnahmefällen. Im Verlauf ist eine ophthalmologische Nachbetreuung und ggf. Einleitung einer Amblyopieprophylaxe und -therapie sinnvoll.

### Langtext

#### 1. Einleitung

Zum Vorgehen beim Verdacht auf ein „Schütteltrauma-Syndrom“ (STS) gibt es etablierte pädiatrische Untersuchungsabläufe, die in der deutschen Kinderschutzleitlinie und der Fachliteratur beschrieben werden [1,2]. Diese Stellungnahme soll eine ergänzende, praktische Dokumentationshilfe bei der augenärztlichen Untersuchung darstellen. Da die Diagnose eines STS erhebliche Konsequenzen in sozialer und juristischer Hinsicht hat, ist stets ein sehr sorgfältiges Vorgehen bei der ophthalmologischen Untersuchung und anschließenden Dokumentation wichtig. Die Untersuchung soll grundsätzlich augenärztlich als indirekte Ophthalmoskopie in Mydriasis durchgeführt werden [3].

#### 2. Definition

Schütteln stellt einen spezifischen Mechanismus aus dem Spektrum misshandlungsbedingter Kopfverletzungen dar. Der Begriff STS findet daher in der deutschen Fachliteratur weite Verbreitung und Akzeptanz. International hat sich der von der American Academy of Pediatrics empfohlene Begriff „Abusive Head Trauma“ durchgesetzt [3, 4, 5]. Dies zielt darauf ab, eher die Zufügung einer Hirnverletzung durch eine Misshandlung zu betonen, als den angenommenen Mechanismus des Schüttelns in den Vordergrund zu stellen [6]. Die im Fokus dieser Stellungnahme stehenden mit einem STS assoziierten retinalen Blutungen stellen nur einen spezifischen Anteil am gesamten Spektrum traumatischer, misshandlungsbedingter Augenverletzungen dar.

Insgesamt finden sich Netzhautblutungen in etwa 85-95% bei einem STS. In Metanalysen fand sich eine starke Assoziation von retinalen Blutungen mit einem STS entsprechend einem positiven prädiktiven Wert von 71% (95 % KI 48 %-87 %) und einer Odds Ratio (OR) von 15,31 (95 % KI 7,84-29,89). Treten retinale Blutungen kombiniert mit einem weiteren der folgenden Befunde wie Apnoe, Frakturen der Rippen oder langen Röhrenknochen, zerebralem Krampfanfall oder Hämatomen im Kopf-/Halsbereich auf, ist die OR für ein STS > 100 (PPV > 85 %) [2, 8, 14, 17]. Trotz klarer medizinischer Evidenz wird vor Gerichten die Diagnose und Existenz des STS von Verteidigern in Frage gestellt. Eine sachgerechte Urteilsfindung steht und fällt mit der umfassenden klinischen Diagnostik, die somit unabdingbar für einen wirksamen und dauerhaften Schutz des Kindes ist.

Betroffen von einem STS sind überwiegend Säuglinge im ersten Lebensjahr, da bei diesen die Nackenmuskulatur zur Stabilisierung des überproportional großen Kopfes noch wenig ausgebildet ist [7]. Ein STS führt in 15-20% zum Tod oder bei Überleben der betroffenen Kinder in über zwei Drittel zu schwerwiegenden, bleibenden neurologischen Schäden [2, 6]. Als Mechanismus gilt ein heftiges Schütteln eines an Oberarmen oder Thorax gehaltenen Kindes, das zu unkontrollierten Akzelerationen, Dezelerationen und Rotieren des Kopfes führt. Die typische Konstellation aus Subduralhämatomen, akuter Enzephalopathie und Netzhautblutungen wird in dieser Kombination nicht bei alternativen Erkrankungen gefunden und ist somit ein starker Hinweis auf ein STS [8]. Dennoch ist es nicht statthaft, die Diagnose allein auf der genannten „klassischen Trias“ zu stellen. Die Diagnose eines STS als Ausdruck einer Kindesmisshandlung soll als Ergebnis eines komplexen diagnostischen Prozesses durch eine multiprofessionelle Kinderschutzgruppe in Zusammenschau von Anamnese, Klinik, radiologischen und ophthalmologischen Befunden gestellt werden. Dabei erfolgt eine Erwägung aller relevanten Differentialdiagnosen und die Berücksichtigung der psychosozialen Umstände [1, 2, 3, 5]. Die augenärztliche Funduskopie ist dabei ein essenzieller Baustein in einem multiprofessionellen Diagnoseprozess. Alleine aufgrund des Augenbefundes soll die Diagnose eines STS nicht gestellt werden.

### 3. Pathophysiologie

Als Mechanismus der Hirnschädigung beim STS wird eine hypoxisch-ischämische Enzephalopathie angesehen. Eine Kombination aus neuronalen und vaskulären Schäden, sowie neurotransmitterinduzierter gestörter zerebraler Durchblutung und sekundäre inflammatorische Prozesse führen über komplexe neurometabolische Kaskaden zu einem diffusen-Hirnödem [2].

Bezüglich der Genese von Netzhautblutungen existieren verschiedene pathogenetische Vorstellungen, die beim STS diskutiert werden [7]. Wesentlich scheint die bei kleinen Kindern starke Anhaftung des Glaskörpers im Bereich der vitreoretinalen Grenzfläche zu sein [9, 10]. Durch wiederholte Bewegungen des akzelerierten und dezelerierten Glaskörpers kommt es beim „Schütteln“ zu Scherkräften und vitreoretinalen Traktionen, die eine direkte Schädigung der Netzhautgefäße und eine gestörte vaskuläre Autoregulation induzieren [9, 10]. Dabei treten die Blutungen besonders an Stellen sehr ausgeprägter vitreoretinaler Anhaftung wie der Makula und im Bereich der großen Blutgefäße auf [3, 10, 11, 12].

### 4. Augenärztliche Befunde beim STS

Bei der Funduskopie zeigen sich charakteristischerweise zahlreiche retinale Blutungen in verschiedenen Schichten (intra-, sub- und präretinal), wobei die intraretinale Lokalisation am häufigsten vorkommt. Bei Lage innerhalb der Nervenfaserschicht zeigen sich flammenförmige Blutungen, bei tieferer Lage in der Netzhaut ein fleck- oder punktförmiges Aussehen [3, 10, 13, 14]. Eine zentrale Aufhellung als Zeichen der Resorption ist häufig zu sehen, aber nicht spezifisch für ein STS. Bei der Lokalisation der Netzhautblutungen wird nach Kinderschutzleitlinie unterschieden nach Lage am hinteren Pol, peripapillär und peripher, wobei die Ausdehnung der Blutungen in die Peripherie die Wahrscheinlichkeit für eine STS erhöhen [1, 9, 15, 16]. Eine große Anzahl an Blutungen, die Beteiligung aller

Netzhautschichten, das bilaterale Vorkommen und die Beteiligung der Peripherie sind typische und stark hinweisende klinische Befunde. Ein unverwechselbares Blutungsmuster für ein STS existiert jedoch nicht [17]. Weitere stark auf ein STS hinweisende Befunde können eine Retino- bzw. Makuloschisis oder paramakuläre Falten sein, die ansonsten nur bei schwerwiegenden akzidentellen Schädel-Hirn-Traumata gefunden werden. Selten kommt es zur Glaskörperblutung. Es besteht Konsens, dass die Ausprägung des Netzhautbefundes mit der Schwere der Hirnschädigung und der Prognose hinsichtlich des Überlebens und bleibender neurologischer Schäden korreliert [4, 7, 15, 16]. Gleichzeitig schließt das Fehlen von Netzhautblutungen ein STS nicht aus. Weiterhin gibt es Beschreibungen von einseitigen (ca. 8-15%) oder asymmetrischen Befundkonstellationen oder Fälle mit nur vereinzelt Blutungen [4, 5, 11, 14, 15].

### 5. Differentialdiagnose von Netzhautblutungen

Der augenärztliche Nachweis von Netzhautblutungen stellt eine Verstärkung des Verdachts auf ein STS dar, jedoch sollen mögliche Differentialdiagnosen sorgfältig ausgeschlossen werden [9]. Das Spektrum möglicher Differentialdiagnosen von Netzhautblutungen bei Kindern und Säuglingen ist sehr breit und umfasst unter anderem vaskuläre, metabolische (z.B. Glutarazidurie Typ II) und hämatologisch-onkologische Systemerkrankungen, entzündliche Erkrankungen wie Meningitis und Enzephalitis, hypertensive Krisen, Osteogenesis imperfecta, schwere Gerinnungsstörungen und Kohlenmonoxid-Intoxikationen. Die Befunde sind bei diesen Differentialdiagnosen jedoch meist deutlich weniger gravierend und/oder durch ihre spezifischen Muster abgrenzbar [4, 14, 18].

Schwieriger ist die Unterscheidung von ausgeprägten Netzhautblutungen durch schwere akzidentelle Schädel-Hirn-Traumata oder ausgeprägte geburtsassoziierte retinale Blutungen. In der unmittelbaren Zeit nach der Geburt (ca. 4 -6 Wochen postpartal) können Netzhautblutungen, die durch Spontangeburt oder vereinzelt auch durch Kaiserschnitt entstanden sind, nicht sicher von STS-assoziierten Blutungen unterschieden werden [9]. Meist sind sie jedoch von leichterem Charakter, in Größe und Anzahl geringer, oft nur intraretinal und am hinteren Pol gelegen. Makuloschisis oder paramakuläre Falten wurden vereinzelt bei schwerwiegenden akzidentellen Traumata wie gravierenden-Schädelquetschungen oder Autounfällen gefunden [4, 14, 18, 19].

### 6. Zeitpunkt der Erstuntersuchung, Art der Durchführung und Nachkontrollen

Prinzipiell ist eine genaue Datierung der Netzhautblutungen funduskopisch nicht möglich. Die Resorption retinaler Blutungen erfolgt überwiegend nach 1-2 Wochen, in 95 % nach 4 und 97 % nach 6 Wochen. Selten vorkommende komplexe und mehrschichtige Blutungen können in Einzelfällen bis zu 10 Wochen persistieren. Zu beachten ist, dass sich intraretinale Blutungen relativ schnell innerhalb weniger Tage resorbieren können, während präretinale Blutungen deutlich länger persistieren können [13, 14, 16]. Bei pädiatrischem Verdacht auf ein STS soll daher eine augenärztliche Untersuchung der betroffenen Kinder möglichst innerhalb von 24 Stunden nach Hospitalisierung erfolgen [1, 10, 12, 16, 20].

Nach medizinischer Mydriasis soll die beidseitige Untersuchung des Augenhintergrundes standardisiert durch einen Facharzt für Augenheilkunde durchgeführt werden. Die AWMF-Kinderschutzleitlinie fordert dabei die Beantwortung folgender Fragen [1]:

- Liegt eine retinale Blutung vor?
- Sind die Blutungen ein- oder beidseitig?
- Welche Ausprägung der retinalen Blutung liegt vor?
- Sind mehrere Schichten der Netzhaut betroffen?
- Sind mehrere Augenabschnitte betroffen?
- Wo befinden sich die Blutungen innerhalb des Fundus? (parapapillär, hinterer Pol, Peripherie)?

Der Befund soll so genau wie möglich schriftlich anhand einer Skizze oder des u. g. Dokumentationsbogens beschrieben werden (siehe **Abb. 1**). Eine Fotodokumentation mittels Weitwinkelkameras sollte, falls verfügbar, erfolgen [1, 10, 16]. Die optische Kohärenztomografie könnte zukünftig kombiniert mit einer Weitwinkelkamera einen diagnostischen Zugewinn bedeuten [21, 22]. Neuere Arbeiten beschreiben die Rolle einer orbitalen, suszeptibilitätsgewichteten MRT-Bildgebung zum Nachweis retinaler Blutungen [23]. Um den Verlauf zu beurteilen und neu aufgetretene Blutungen zu erfassen, ist eine Nachkontrolle nach einer Woche sinnvoll. Je nach Ausprägung des Befundes sind weitere Kontrollen des Augenhintergrundes indiziert. Eine sachgerechte Urteilsfindung steht und fällt mit der detaillierten klinischen Diagnostik und Dokumentation, die unabdingbar für einen wirksamen und dauerhaften Schutz des Kindes sind.

## 7. Augenärztliches Management

Es soll zunächst die Spontanresorption der Netzhautblutungen abgewartet werden. Auch bei sehr ausgeprägtem Befund mit Makulabeteiligung bilden sich die Befunde meist spontan zurück. Eine augenärztliche Anbindung und ggf. Einleitung einer Amblyopieprophylaxe bei z. B. asymmetrischen Befunden gehört ebenfalls zum augenärztlichen Management [11, 16]. Eine operative Therapie mittels Vitrektomie ist aufgrund der besonderen anatomischen Situation bei Kleinkindern mit teils stark adhärentem Glaskörper nur in seltenen Einzelfällen indiziert [16]. Zu beachten ist, dass auch bei sehr ausgeprägtem Primärbefund oft eine sehr gute spontane Rückbildung des Befundes stattfindet.

## Redaktionskomitee

- Priv.-Doz. Dr. med. Teresa Barth für die DOG (federführend)  
Klinik und Poliklinik für Augenheilkunde  
Universitätsklinikum Regensburg  
Franz-Josef-Strauß-Allee 11  
93053 Regensburg
- Prof. Dr. med. Andreas Stahl für die RG (federführend)

Klinik und Poliklinik für Augenheilkunde  
Universitätsmedizin Greifswald  
Ferdinand-Sauerbruch-Straße  
17475 Greifswald

- Dr. med. Bernd Herrmann für die DGKiM  
Klinik für Neonatologie und allgemeine Pädiatrie  
Klinikum Kassel, Gesundheit Nordhessen  
Mönchebergstr. 41-43  
34125 Kassel
- Prof. Dr. med. Frank Tost für die Rechtskommission der DOG  
Klinik und Poliklinik für Augenheilkunde  
Universitätsmedizin Greifswald  
Ferdinand-Sauerbruch-Straße  
17475 Greifswald
- Prof. Dr. med. Bernd Bertram für den BVA  
Augenarztpraxis Prof. Bertram & Dr. Helg  
Löhergraben 30  
52064 Aachen

#### Literatur

1. Kinderschutzleitlinie (2019) AWMF S3+ Leitlinie Kindesmisshandlung, -missbrauch, -vernachlässigung unter Einbindung der Jugendhilfe und Pädagogik (Kinderschutzleitlinie), Langfassung 1.0, Februar 2019, AWMF-Registernummer: 027 – 069 (<https://www.awmf.org/leitlinien/detail/II/027-069.html>) – Stand 05.02.2019
2. Herrmann B, Dettmeyer R, Banaschak S, Thyen U (2022) Kindesmisshandlung. Medizinische Diagnostik, Intervention und rechtliche Grundlagen. 4. überarb. Aufl. Springer Verlag Heidelberg, Berlin, New York. S 45-76
3. Christian CW, Levin AV, Council on Child Abuse and Neglect, Section on Ophthalmology, American Association of Certified Orthoptists, American Association for Pediatric Ophthalmology and Strabismus, American Academy of Ophthalmology (2018) The eye examination in the evaluation of child abuse. Pediatrics 142(2): e20181411
4. Herrmann B, Dettmeyer RB, Banaschak S (2021) Konsensus-Statement von 7 Fachgesellschaften und der Medizinischen Kinderschutzhotline zur Diagnostizierbarkeit des Schütteltraumas. Rechtsmedizin 31:405–407
5. Choudhary A et al (2018) Consensus statement on abusive head trauma in infants and young children. Pediatr Radiol 48:1048–1065

6. Zinka B, Banaschak S, Mützel S (2018) Nachweissicherheit des Schütteltraumas. Bewertung von klassischer Symptomtrias, luzidem Intervall und Differentialdiagnosen. *Rechtsmedizin*; 28:474-481
7. Auw-Hädrich (2015) Verdacht auf Schütteltrauma – aus Sicht des Ophthalmopathologen. *Z prakt Augenheilkd* 36: 385-388
8. Giannakakos VP, Dosakayala N et al. (2022) Predictive value of non-ocular findings for retinal haemorrhage in children evaluated for non-accidental trauma. *Acta Ophthalmol* 100: 312–321
9. Homa A, Nentwich M (2018) Retinale Blutungen beim Schütteltrauma. Differentialdiagnostische Aspekte. *Rechtsmedizin*; 28:500-506
10. Morad Y, Wygnansky-Jaffe T, Levin AV (2010). Retinal haemorrhage in abusive head trauma. *Clin Experiment Ophthalmol*; 38:514-520
11. Oberacher-Velten I, Helbig H. (2014) Retinale Blutungen beim nicht akzidentellen Schädel-Hirn-Trauma im Kindesalter. *Klin Monatsbl Augenheilkd*; 213:883-889
12. Levin AV (2010) Retinal hemorrhage in abusive head trauma. *Pediatrics*; 126: 961-970
13. Binenbaum G, Forbes BJ (2014) The eye in child abuse: key points on retinal hemorrhages and abusive head trauma. *Pediatr Radiol* 44 Suppl 4: S571-7
14. Royal College of Paediatrics and Child Health (RCPCH) (2020) Child Protection Evidence - Systematic review on Retinal Findings. Last updated: 2-2020. <https://childprotection.rcpch.ac.uk/child-protection-evidence/retinal-findings-systematic-review/>, zugegriffen am 26.04.2023
15. Taylor D (2022) Retinal haemorrhages in abusive head trauma. *Eur J Pediatr* 171:1007-1009.
16. Hansen JB et al. (2018) Retinal hemorrhages: Abusive head trauma or not? *Pediatr Emerg Care*; 34(9):665-670
17. Maguire SA et al. (2013) Retinal haemorrhages and related findings in abusive and non-abusive head trauma: a systematic review. *Eye Jan*; 27(1):28-36
18. Maguire SA et al. (2013b) A systematic review of the differential diagnosis of retinal haemorrhages in children with clinical features associated with child abuse. *Child Abuse Review* 22:29-43
19. Bhardwaj G, Jacobs MB et al (2017) Photographic assessment of retinal hemorrhages in infant head injury: the Childhood Hemorrhagic Retinopathy Study. *J AAPOS* 21:28–33.e22
20. Burge LR et al (2021) Timely recognition of retinal hemorrhage in pediatric abusive head trauma evaluation. *J AAPOS* 25:89.e1-89.e7



21. Oliva A, Grassi S, Cazzato F, Jabbehdari S, Mensi L, Amorelli G, Orazi L, Arena V, Lepore D (2022) The role of retinal imaging in the management of abusive head trauma cases. *Int J Legal Med* 136:1009-1016
22. Gjerde H, Mantagos IS (2021) Charting the Globe: How Technologies Have Affected Our Understanding of Retinal Findings in Abusive Head Trauma/Shaken Baby Syndrome. *Semin Ophthalmol* 19;36:205-209
23. Bhatia A, Mirsky DM et al (2021) Neuroimaging of retinal hemorrhage utilizing adjunct orbital susceptibility-weighted imaging. *Pediatr Radiol* 51:991-996

### Interessenskonflikte

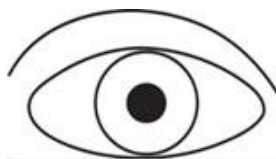
- TB: Berater- bzw. Gutachtertätigkeit: keine; Mitarbeit in einem wissenschaftlichen Beirat: keine; bezahlte Vortrags- oder Schulungstätigkeit: keine; bezahlte Autoren - oder Coautorenschaft: keine; Forschungsvorhaben/klinische Studien: Apellis, Novartis, Roche; Eigentümer (Patente, Aktien): keine; Indirekte Interessen: Mitglied der DOG, RG und Euretina
- AS: Berater- bzw. Gutachtertätigkeit: Apellis, Bayer, Novartis, Roche; Mitarbeit in einem wissenschaftlichen Beirat: keine; bezahlte Vortrags- oder Schulungstätigkeit: Allergan, Bayer, Novartis; Forschungsvorhaben/klinische Studien: Bayer, Novartis; Eigentümer (Patente, Aktien): Board of Directors Semathera Inc.; Indirekte Interessen: Mitglied des Vorstands der Retinologischen Gesellschaft, Sprecher retina.net e.V., Mitglied des Gesamtpräsidiums der DOG
- BH: Berater- bzw. Gutachtertätigkeit: keine; Mitarbeit in einem wissenschaftlichen Beirat: keine; bezahlte Vortrags- oder Schulungstätigkeit: Basis- und Aufbaukurs der DGKiM, Repetitorien der DGKJ; bezahlte Autoren - oder Coautorenschaft: Springer, Herrmann et al. *Kindesmisshandlung* (1. – 4. Auflage); Forschungsvorhaben/klinische Studien: keine; Eigentümer (Patente, Aktien): keine; Indirekte Interessen: Mitglied der DGKiM (Vorsitzender/Vorstand), DGKJ, BVKJ, Helfer Society, DGfPI (Vorstand)
- FT: Berater- bzw. Gutachtertätigkeit: Ärztekammer, Gerichte, Versicherungen; Mitarbeit in einem wissenschaftlichen Beirat: Mitglied Arbeitsgruppe Ophthalmologie beim Sachverständigenbeirat Versorgungsmedizin; bezahlte Vortrags- oder Schulungstätigkeit: Infectopharm, WVG Stuttgart, CME-Verlag, TIMUG eV.; Forschungsvorhaben/klinische Studien: Redwood, Hoya, Bayer, Novartis; Eigentümer (Patente, Aktien): keine; Indirekte Interessen: Leitung Sektion Ophthalmologie der DEGUM, Mitglied der Sektionsleitung ophthalmoplastische und rekonstruktive Chirurgie (SORC\_DOG), Sprecher der gemeinsamen Kommission Recht von DOG und BVA, Mitglied der gemeinsamen Verkehrskommission von DOG und BVA, Mitglied des Gesamtpräsidiums der DOG
- BB: Berater- bzw. Gutachtertätigkeit: Versorgungsverwaltung, Ärztekammer, Gemeinsamer Bundesausschuss, Gerichte; Mitarbeit in einem wissenschaftlichen Beirat: keiner; bezahlte Vortrags- oder Schulungstätigkeit: Ärztekammer, BVA ; Forschungsvorhaben/klinische Studien: keine; Eigentümer (Patente, Aktien): keine ;

Indirekte Interessen: Mitglied: Ärztekammer Nordrhein: Mitglied des Vorstandes, Mitglied in den Ausschüssen Berufsordnung, Strukturen ärztlicher Versorgung, Kooperation der Gesundheitsberufe und der Versorgungssektoren, Delegierter beim Dt. Ärztetag, Ehrenvorsitzender und Ressortleiter Leitlinien/Stellungnahmen des BVA, Mitglied des Gesamtpräsidium der DOG, Sprecher der Leitlinienkommission von DOG und BVA, Sprecher Kommission Ophthalmologische Rehabilitation von DOG und BVA, Sprecher der Makulakommission von DOG und BVA, Sprecher der Kommission für Weiter- und Fortbildung von DOG und BVA, Sachverständiger in AG Sehhilfen des Gemeinsamen Bundesausschusses

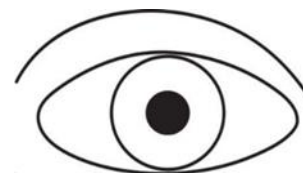
## Abbildungen

**Augenärztliche Untersuchung nach AWMF S3+ Kinderschutzleitlinie**

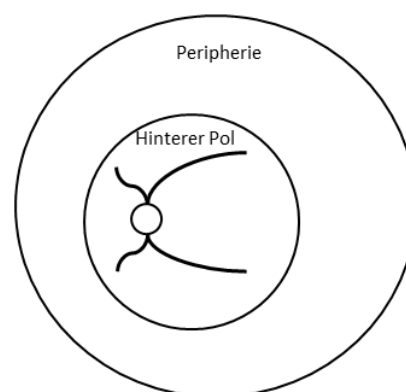
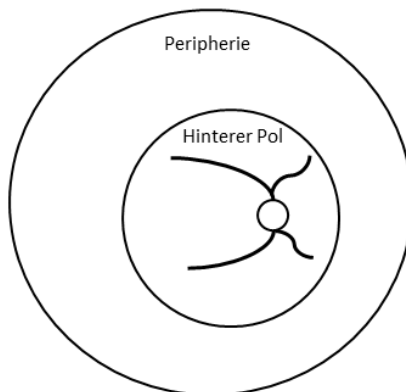
Name: \_\_\_\_\_ Geburtsdatum: \_\_\_\_\_  m  w



R



L



Äußerliche Befunde	Rechtes Auge	Linkes Auge
Periokuläre Hämatome	<input type="checkbox"/> Ja <input type="checkbox"/> Nein	<input type="checkbox"/> Ja <input type="checkbox"/> Nein
Lidverletzung	<input type="checkbox"/> Ja <input type="checkbox"/> Nein	<input type="checkbox"/> Ja <input type="checkbox"/> Nein
Sonstiges		
Vorderer Augenabschnitt	Rechtes Auge	Linkes Auge
Hyposphagma	<input type="checkbox"/> Ja <input type="checkbox"/> Nein	<input type="checkbox"/> Ja <input type="checkbox"/> Nein
Erosio corneae	<input type="checkbox"/> Ja <input type="checkbox"/> Nein	<input type="checkbox"/> Ja <input type="checkbox"/> Nein
Hyphäma	<input type="checkbox"/> Ja <input type="checkbox"/> Nein	<input type="checkbox"/> Ja <input type="checkbox"/> Nein
Sonstiges (Katarakt, Irisdefekt)		
Fundus	Rechtes Auge	Linkes Auge
Medizinische Mydriasis	<input type="checkbox"/> Ja <input type="checkbox"/> Nein	<input type="checkbox"/> Ja <input type="checkbox"/> Nein
Netzhaut anliegend	<input type="checkbox"/> Ja <input type="checkbox"/> Nein <input type="checkbox"/> Nicht beurteilbar	<input type="checkbox"/> Ja <input type="checkbox"/> Nein <input type="checkbox"/> Nicht beurteilbar
Makula frei	<input type="checkbox"/> Ja <input type="checkbox"/> Nein <input type="checkbox"/> Nicht beurteilbar	<input type="checkbox"/> Ja <input type="checkbox"/> Nein <input type="checkbox"/> Nicht beurteilbar
Retinale Blutungen	<input type="checkbox"/> Ja <input type="checkbox"/> Nein <input type="checkbox"/> Nicht beurteilbar	<input type="checkbox"/> Ja <input type="checkbox"/> Nein <input type="checkbox"/> Nicht beurteilbar
- Anzahl	<input type="checkbox"/> mild ( $\leq 10$ ) <input type="checkbox"/> moderat (11-20) <input type="checkbox"/> schwer ( $> 20$ )	<input type="checkbox"/> mild ( $\leq 10$ ) <input type="checkbox"/> moderat (11-20) <input type="checkbox"/> schwer ( $> 20$ )
- Schicht	<input type="checkbox"/> präretinal <input type="checkbox"/> intraretinal <input type="checkbox"/> subretinal	<input type="checkbox"/> präretinal <input type="checkbox"/> intraretinal <input type="checkbox"/> subretinal
- Größe	<input type="checkbox"/> klein ( $< 1$ PD) <input type="checkbox"/> mittel (1-2 PD) <input type="checkbox"/> groß ( $> 2$ PD)	<input type="checkbox"/> klein ( $< 1$ PD) <input type="checkbox"/> mittel (1-2 PD) <input type="checkbox"/> groß ( $> 2$ PD)
- Verteilung	<input type="checkbox"/> peripapillär <input type="checkbox"/> hinterer Pol <input type="checkbox"/> Peripherie	<input type="checkbox"/> peripapillär <input type="checkbox"/> hinterer Pol <input type="checkbox"/> Peripherie
- Morphologie, Alter		
Sonstiges (z. B. Papillenödem, Glaskörperblutung, Schisis)		
Fotodokumentation	<input type="checkbox"/> Ja <input type="checkbox"/> Nein	<input type="checkbox"/> Ja <input type="checkbox"/> Nein
Sonstige Kommentare		

**Erstuntersuchung:**  Ja  Nein (Falls nein → Verlauf:  Progression  Regression  unverändert)

Datum/Uhrzeit: \_\_\_\_\_ Name/Unterschrift des Untersuchers: \_\_\_\_\_

**Abb. 1:** Dokumentation der augenärztlichen Untersuchung nach Kinderschutzleitlinie