KKG
Kompetenzzentrum
Kinderschutz
im Gesundheitswesen NRW

Gefördert vom
Ministerium für Arbeit, Gesundheit und Soziales des Landes Nordrhein-Westfalen

Form und Inhalt (kinder-)radiologischer Befundungen in Kinderschutzfällen

Empfehlungen des Kompetenzzentrums Kinderschutz im Gesundheitswesen NRW –

in Zusammenarbeit mit Prof. Dr. Hans-Joachim Mentzel
Leitender Arzt der Kinderradiologie am Universitätsklinikum Jena

Radiologische Befunde sind beim Nachweis einer körperlichen Misshandlung von großer Bedeutung. Ergibt sich bei der Untersuchung und folgenden diagnostischen Maßnahmen bei einem Kind der Verdacht auf eine körperliche Misshandlung, so sind radiologische Untersuchungen ein wesentlicher Teil der medizinischen Maßnahmen.

Für den Umfang der Untersuchungen gibt es Handlungsempfehlungen in der Kinderschutzleitlinie (Kurzfassung) S. 32, 33 und Seite 42-45 (abrufbar unter www.awmf.de Stichwort Kinderschutzleitlinie). Dort ist auch die Kitteltaschenkarte (siehe S. 2 der Empfehlungen) abrufbar.

In der Kinderschutzleitlinie wird empfohlen, die Beurteilung gerade auch des Röntgenskelettscreenings durch erfahrene (Kinder-) Radiologen durchführen zu lassen, wobei natürlich bei jeder Befundung der Facharztstandard gilt und die Beurteilung bildgebender Verfahren immer Erfahrung auf dem jeweiligen Gebiet voraussetzt. Die Gesellschaft für Pädiatrische Radiologie (GPR e. V.) empfiehlt darüber hinaus, diese Beurteilung grundsätzlich durch zwei entsprechend erfahrene Untersucher durchführen zu lassen.

In NRW sind Zweitbeurteilungen durch das Kompetenzzentrum Kinderschutz im Gesundheitswesen möglich (Priv.-Doz. Dr. M. Born, Sektion Kinderradiologie, Universitätsklinikum Bonn).

Bezüglich der Beschreibung der Befunde und dem Stellen der Diagnose gilt der Facharztstandard. Bei der Beurteilung sind aus Sicht des Medizinischen Kinderschutzes folgende Aspekte in den Berichten zu berücksichtigen:

- Trennung in Befundbeschreibung und Beurteilung mit sorgfältig geprüfter Seitenangabe (links/rechts) und Körperregion.
- bei Frakturen sollten Auffälligkeiten der Knochenstruktur (unabhängig von ihrer Ursache) mit beurteilt und explizit erwähnt werden, ob sie vorhanden sind oder nicht.
- bei Schädel-Hirn-Verletzungen ist bei Beschreibung von Flüssigkeitsansammlungen auf etablierte und anerkannte Klassifikationen* zurückzugreifen; die Definitionen zu Blutungen und Hygromen sollten verwendet, ggf. auch erläutert werden, falls dies erforderlich erscheint
- zur Frage einer Datierung von Verletzungen sollte nur bei ausdrücklicher Nachfrage Stellung genommen werden; dazu müssen verlässliche (!) anamnestische Angaben vorliegen, um den Befund richtig einordnen zu können. Die Angabe einer frischen Verletzung bedarf der entsprechenden Beschreibung und Nennung der der Beurteilung zu Grunde liegenden Verletzungsmerkmale.
- bei intrakraniellen Flüssigkeitskollektionen sollte bezüglich der Frage nach Mehrzeitigkeit von Läsionen (z. B. subduralen Einblutungen) größte Vorsicht gelten
- ist der Befund unklar, sollte ausgeführt werden, was zur Klärung des Befundes erforderlich ist. Auf die Durchführung der empfohlenen Untersuchungen sollte durch die betreuende Klinik dringend geachtet werden.
- abschließende Beurteilungen (wie: es liegt eine Misshandlung vor) sollten der Kinderschutzgruppe vorbehalten bleiben, bei der alle Befunde zusammen vorliegen (und an der die (Kinder-)Radiologie beteiligt sein sollte).
- in der Kinderschutzleitlinie aufgeführte Untersuchungsstandards sollen eingehalten werden. Wenn von ihnen abgewichen wird, sollte die Begründung für die Abweichung in den Befund aufgenommen werden.

*z. B. Wittschieber D, Karger B, Pfeiffer H, Hahnemann ML (2019) Understanding Subdural Collections in Pediatric Abusive Head Trauma. AJNR Am J Neuroradiol. 40(3):388-395

Die Facharztqualifikation bei der Beurteilung bildgebender Verfahren ist der/die Facharzt/ärztin für Radiologie. Kinderradiologie ist eine zusätzliche Schwerpunktbezeichnung. Dies ist kein eigener Facharzttitel.

KKG
Kompetenzzentrum
Kinderschutz
im Gesundheitswesen NRW

Bildgebung bei Verdacht auf Kindesmisshandlung

Die rechtfertigende Indikation zum Röntgen-Skelettscreening soll im Vier-Augen-Prinzip geprüft werden.

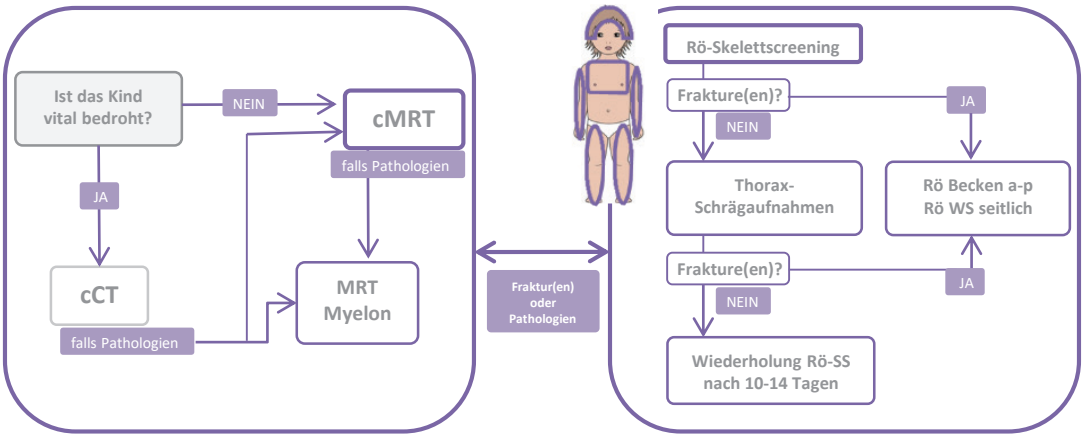

Die Gesellschaft für Pädiatrische Radiologie empfiehlt eine Doppelbefundung zur Beurteilung der Bildgebung durch zwei in der Beurteilung misshandlungsbedingter Verletzungen erfahrene (Kinder)Radiologen. https://www.kinder-radiologie.org/

Kinderschutz LEITLINIE

©kinderschutzleitlinie
AWMF-Register-Nr. 027 - 069

Indikationen für ein Rö-Skelettscreening bei Verdacht auf eine Misshandlung

aufgrund von fehlendem bezeugtem akzidentellem Trauma oder zweifelhafter Anamnese

	Alter (Monaten)	Fraktur(en) der:	Hämatome	Intrakranielle Verletzungen	Anamnese
SOLL	< 18	• Rippen • Metaphyse der langen Röhrenknochen • komplexe Schädelfrakturen • Oberarm • Unterarm • Oberschenkel • Unterschenkel	• **Jedes Hämatom bei einem prämobilen Säugling** • geformte oder in Clustern auftretende Hämatome • Hämatome in Kombination mit anderen unklaren Verletzungen • Hämatome in diesen Bereichen: 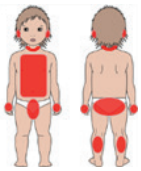	• subdurale Blutung(en) • Zerebrale Diffusionsstörung • Hirnödem	• unklare Verletzungen, insbesondere thermische Verletzungen • Nachweis einer Misshandlung bei einem Geschwisterkind
SOLL	18 bis 24	• Rippen • Metaphyse der langen Röhrenknochen • komplexe Schädelfrakturen			
SOLLTE	24 bis 36				

Bei Kindern < 6 Monate erfolgt ein Rö-SS UND ein cMRT mit Funduskopie.
Bei Kindern von 6 bis 36 Monate erfolgt bei auffälligem Rö-SS ein cMRT mit Funduskopie.
Bei Kindern > 36 Monate soll die Indikation für ein Rö-SS im Einzelfall geprüft werden.

UNIVERSITÄT BONN · ukb universitätsklinikumbonn · Kinderschutz LEITLINIE · Deutsche Gesellschaft für Kinderschutz in der Medizin

Gefördert durch: Bundesministerium für Gesundheit aufgrund eines Beschlusses des Deutschen Bundestages

P2409129; Stand: 28.03.2025